

# Dott. Roberto Iossa

MEDICO CHIRURGO  
SPECIALISTA IN RADIOLOGIA



## ECOGRAFIA

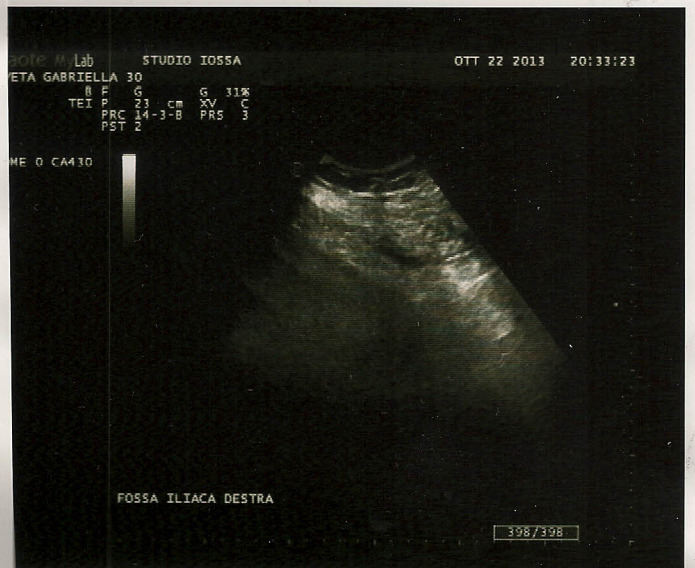
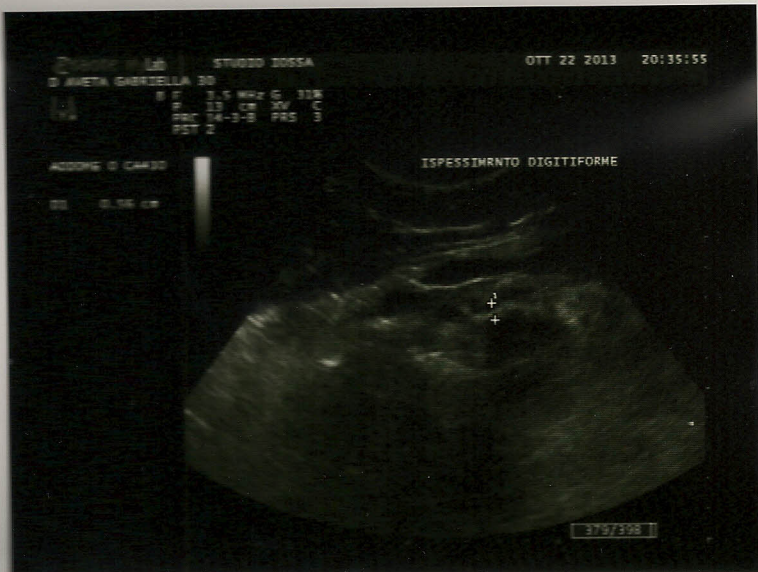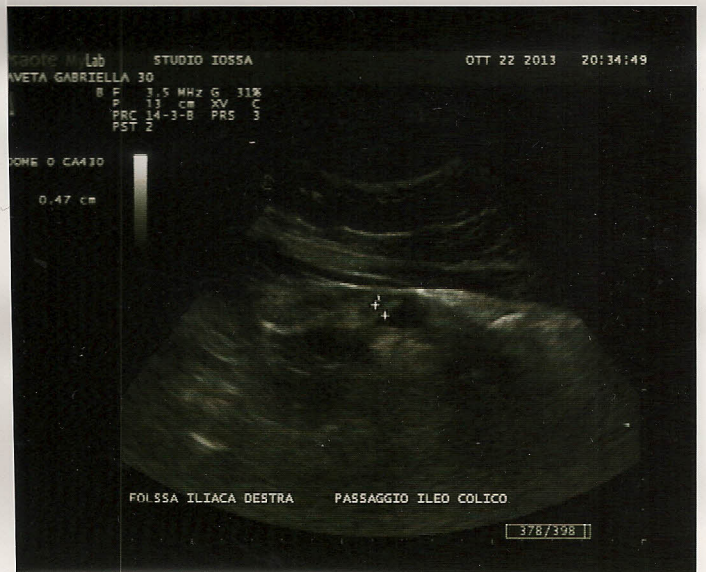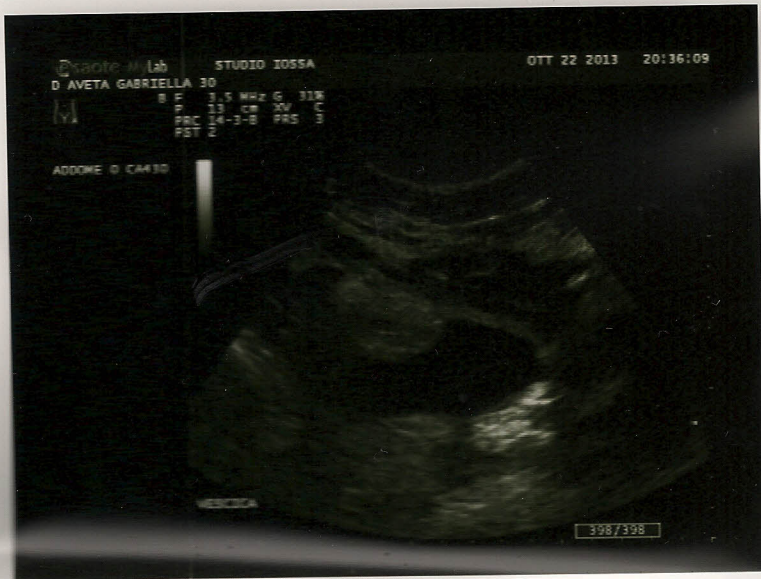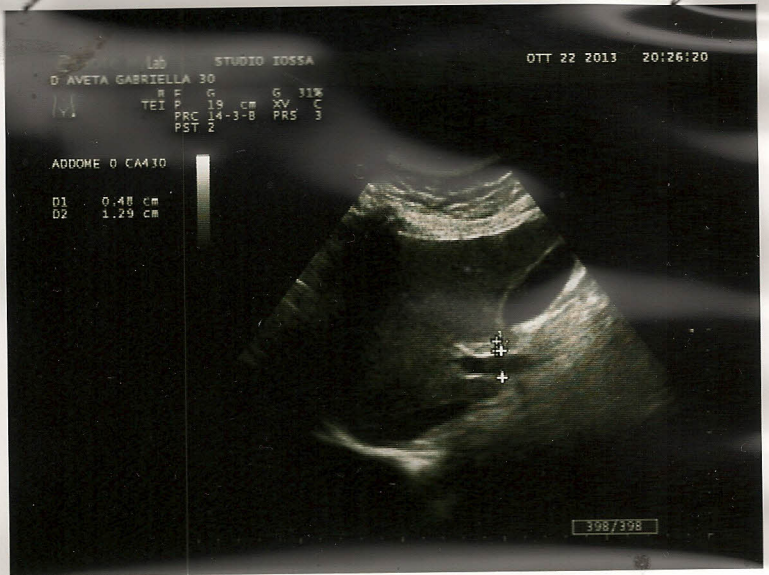
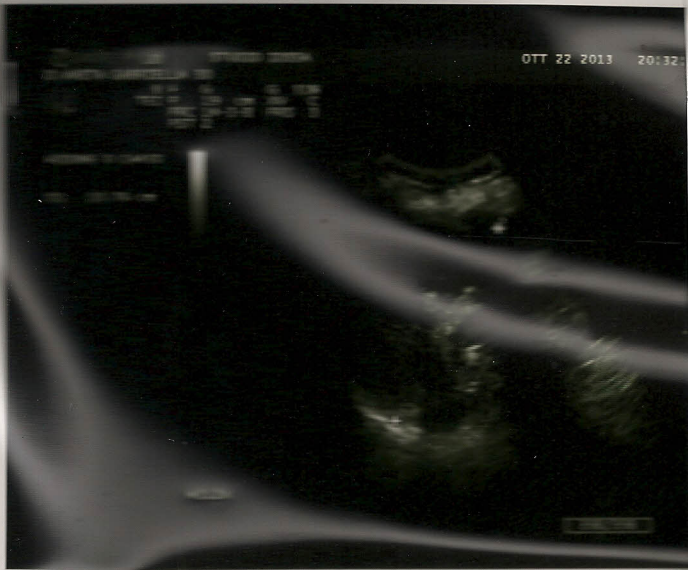Sig. \_\_\_\_\_

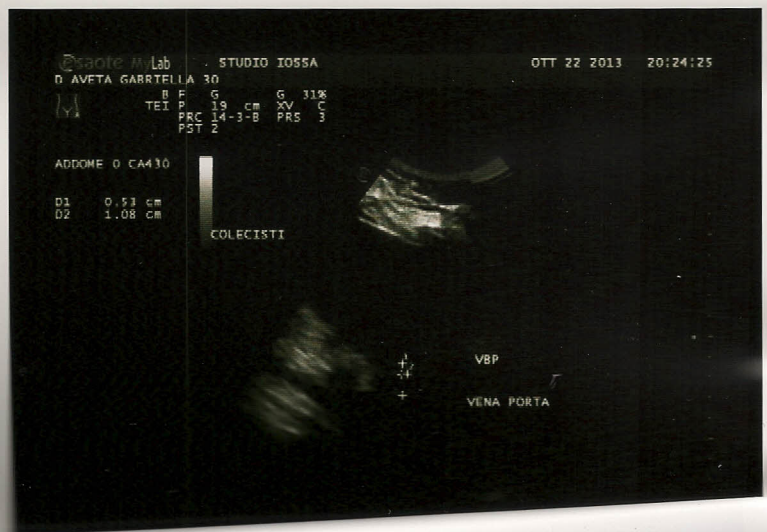
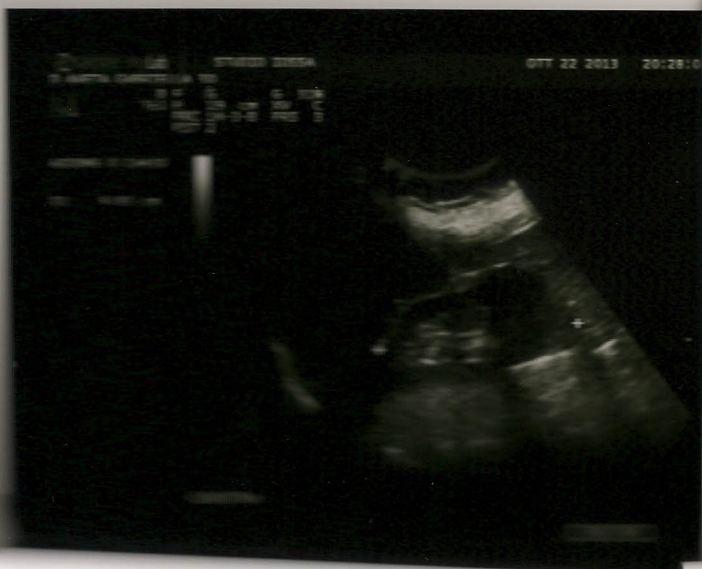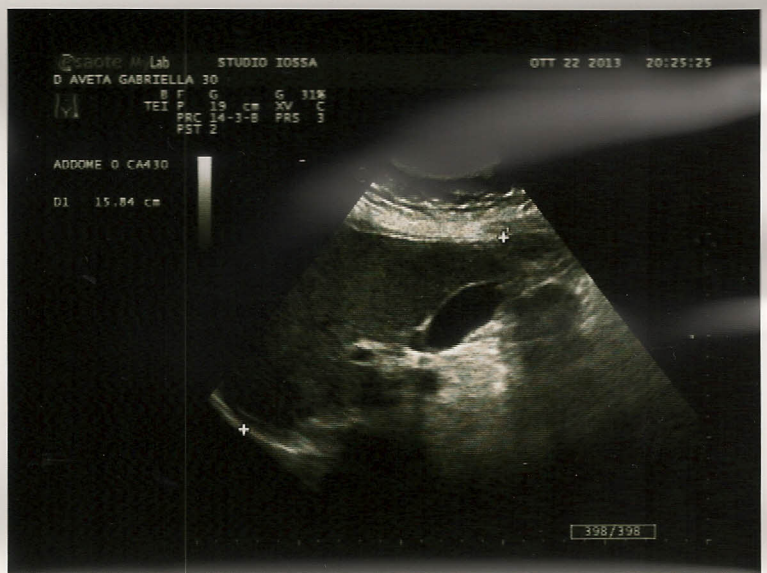
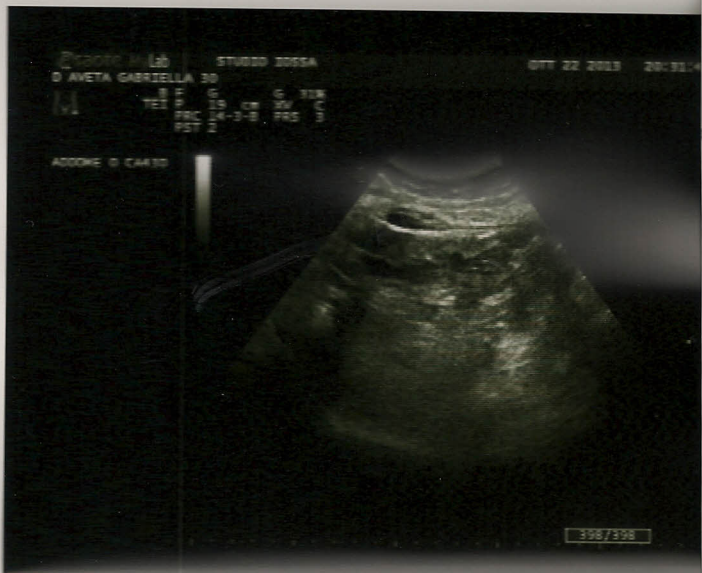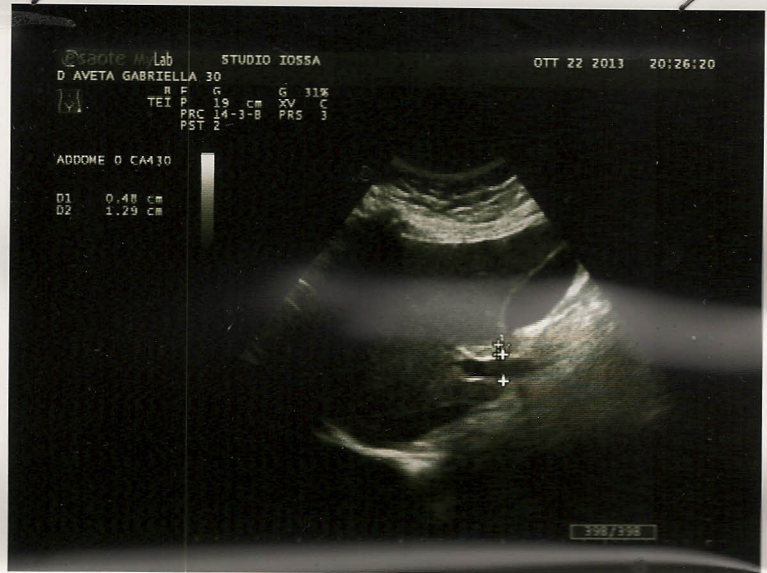
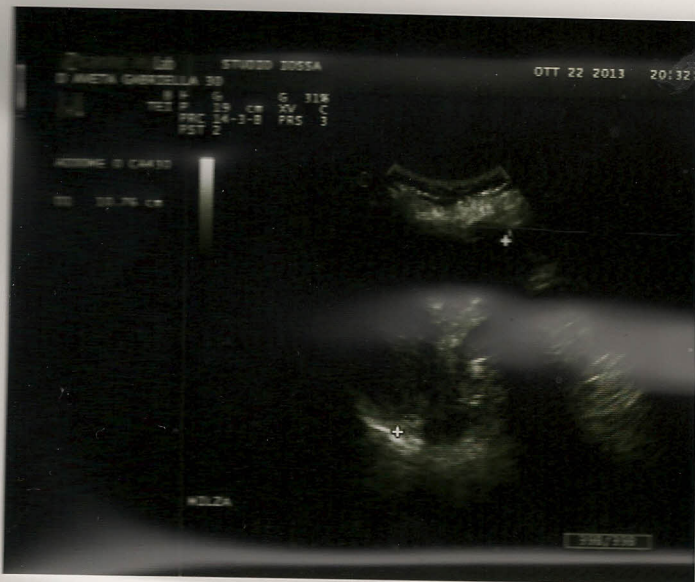D'AVETA GABRIELLA

Data \_\_\_\_\_

22-10-2013

- |   |   |  |
|---|---|--|
| <input type="checkbox"/> TIROIDE          | <input checked="" type="checkbox"/> ADDOME SUP. | <input type="checkbox"/> PELVICA           |
| <input type="checkbox"/> FEGATO           | <input checked="" type="checkbox"/> ADDOME INF. | <input type="checkbox"/> OSTETRICA         |
| <input type="checkbox"/> VIE BILIARI      | <input type="checkbox"/> RENE (D) (S)           | <input type="checkbox"/> MAMMELLA (D) (S)  |
| <input type="checkbox"/> MILZA            | <input type="checkbox"/> VESCICA                | <input type="checkbox"/> TESTICOLO (D) (S) |
| <input type="checkbox"/> PANCREAS         | <input type="checkbox"/> PROSTATA               | <input type="checkbox"/> _____             |
| <input type="checkbox"/> MUSCOLO-TENDINEA | <input type="checkbox"/> ARTICOLARE             | <input type="checkbox"/> _____             |





D'AVETA GABRIELLA  
ADDIO COMPLETO

22/10/2013

Non si apprezzano raccolte fluide libere nei recessi peritoneali esplorabili

Discretamente distese le anse enterocoliche della cornice colica.

In fossa iliaca destra: ispessimento parietario con immagine "digitiforme" avente parete di circa 5 mm: suggestiva per note flogistiche dell'appendice vermiforme

Al momento non raccolte fluide nell'area presa in esame.

Fegato lievemente aumentata di dimensioni (148 mm)

Note steatiche. Colecisti atipica

VBP intra ed extra epatiche non dilatate

Milza nei limiti per dimensioni ed echotecnica

Pancreas parzialmente mascherato da meteorismo.

Apparentemente indenne

Reni simmetrici.

Levie calico pieliche.

Vesica scarsamente distesa

Utero nei limiti morfostandardi

Ovaio dx parzialmente mascherato: note flogistiche

Ovaio sx nei limiti morfostandardi

21