


Dott. Roberto Iossa

MEDICO CHIRURGO
SPECIALISTA IN RADIOLOGIA



ECOGRAFIA

Sig. _____

GABRIELLO D'AVITA

Data _____

02/06/2002

TIROIDE

FEGATO

VIE BILIARI

MILZA

PANCREAS

ADDOME SUP.

ADDOME INF.

RENE (D) (S)

VESCICA

PROSTATA

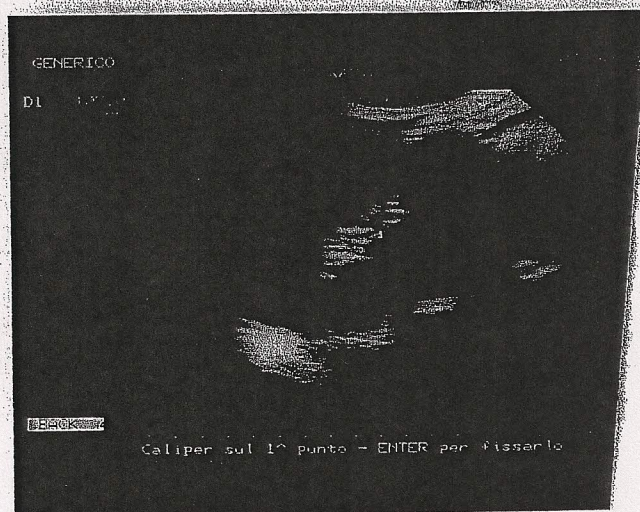
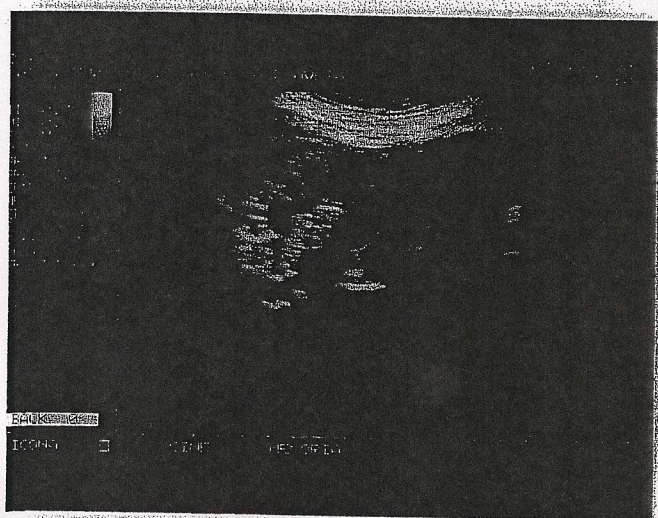
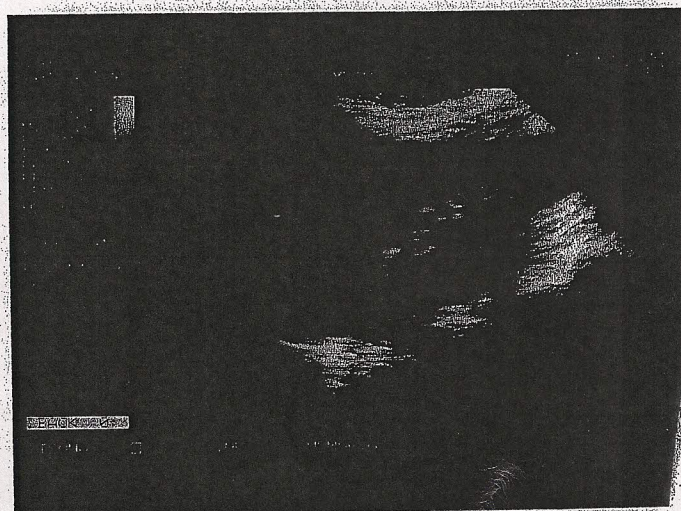
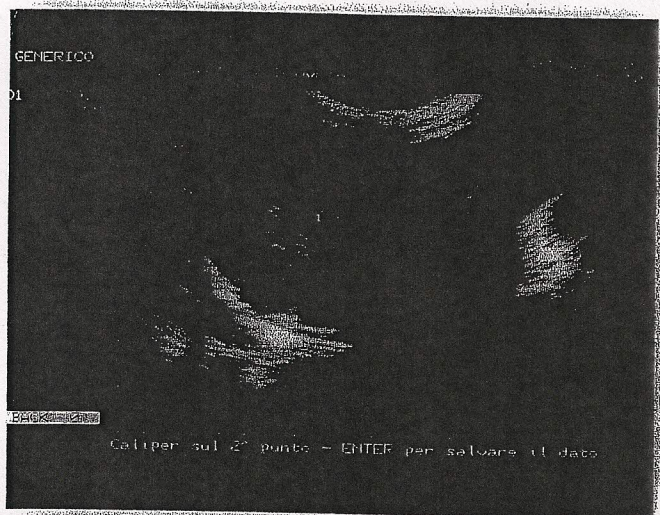
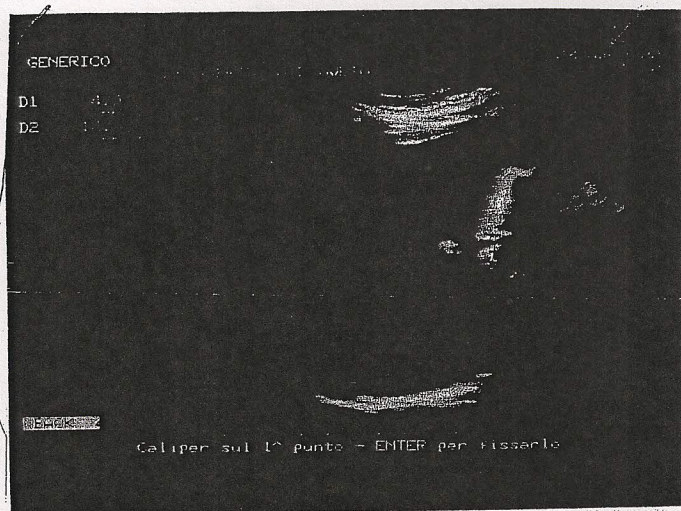
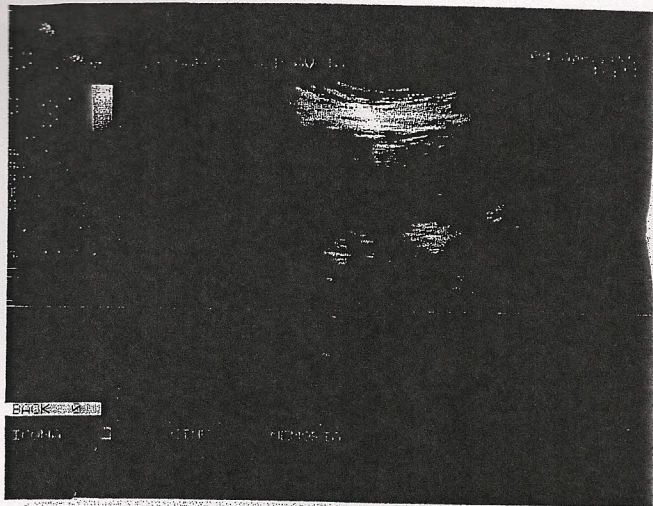
PELVICA

OSTETRICA

MAMMELLA (D) (S)

TESTICOLO (D) (S)

081/590710A



Dott. Roberto Iossa
Medico Chirurgo
Specialista in Radiologia- Ecografia

• **Studio**
Via Terracciano 39
Pomigliano d'Arco
Tel.: 081.884.10.59
339.836.73.71

• **Clinica Tasso**
Casa di Cura accreditata col S.S.N.
via Bernardo Cavallino -Napoli-

Dot. Filippo
Beneduce
8037210

4 aprile 2007

Paziente: GABRIELLA D'AVETA

Anni 24

Ecografia: ADDOMINALE superiore ed inferiore

RELAZIONE

Marcato e diffuso meteorismo addominale con iperdisensione delle anse enterocoliche.

FEGATO di dimensioni nei limiti, a contorni regolari e ad ecostruttura omogenea
Diam max 138 mm.

COLECISTI normodistesa, pareti non ispessite; non immagini da litiasi in atto.
V.B. INTRAEPATICHE ED EXTRA-EPATICHE non ectasiche (all'ilo 5mm).

Regolare calibro della VENA PORTA: all'ilo epatico 11 mm

PANCREAS malesplorabile per sovrapposto meteorismodelle anse del piccolo e
grosso intestino

MILZA nei limiti per dimensioni (diam. polo-polo: 89 mm) e contorni. Regolare l'
ecostruttura parenchimale.

RENI in sede anatomica, regolari per morfologia, dimensioni e contorni.

Diam. Longit. : RENE DX :105 mm RENE SN. : 103mm

Nei limiti l'ecostruttura corticale ed il rapporto cortico/midollare.

Non si apprezzano segni da lesioni infiltrative parenchimali in atto.

Si apprezzano svariati microaggregati cristallini, specie a destra, da microlitiasi
senza definiti nuclei litiasici in atto.

Non dilatazioni delle vie calico pieliche e/o del bacinetto.

VESCICA scarsamente distesa

UTero ed ANNESSI mascherati da meteorismo , assente finestra acustica

Libero attualmente il Douglas.

R. Iossa

Dott. Roberto Iossa

Medico Chirurgo

Specialista in Radiologia- Ecografia

• **Studio**

Via Terracciano 39

Pomigliano d'Arco

Tel.: 081.884.10.59

339.836.73.71

• **Clinica Tasso**

Casa di Cura accreditata col S.S.N.

via Bernardo Cavallino -Napoli-

4 aprile 2007

Paziente: GABRIELLA D'AVETA

Anni 24

Ecografia: ADDOMINALE superiore ed inferiore

RELAZIONE

Marcato e diffuso meteorismo addominale con iperdisensione delle anse enterocoliche.

FEGATO di dimensioni nei limiti, a contorni regolari e ad ecostruttura omogenea

Diam max 138 mm.

COLECISTI normodistesa, pareti non ispessite; non immagini da litiasi in atto.

V.B. INTRAEPATICHE ED EXTRA-EPATICHE non ectasiche (all'ilo 5mm).

Regolare calibro della VENA PORTA: all'ilo epatico 11 mm

PANCREAS malesplorabile per sovrapposto meteorismodelle anse del piccolo e grosso intestino

MILZA nei limiti per dimensioni (diam. polo-polo: 89 mm) e contorni. Regolare l'ecostruttura parenchimale.

RENI in sede anatomica, regolari per morfologia, dimensioni e contorni.

Diam. Longit. : RENE DX :105 mm RENE SN. : 103mm

Nei limiti l'ecostruttura corticale ed il rapporto cortico/midollare.

Non si apprezzano segni da lesioni infiltrative parenchimali in atto.

Si apprezzano svariati microaggregati cristallini, specie a destra, da microlitiasi, senza definiti nuclei litiasici in atto.

Non dilatazioni delle vie calico pieliche e/o del bacinetto.

VESCICA scarsamente distesa

UTERO ed ANNESSI mascherati da meteorismo , assente finestra acustica

Libero attualmente il Douglas.

