

Dott. Roberto Iossa

MEDICO CHIRURGO
SPECIALISTA IN RADIOLOGIA



ECOGRAFIA

Sig. _____

D'ARCA GABRIELLA

Data _____

20/5/2016

TIROIDE

FEGATO

VIE BILIARI

MILZA

PANCREAS

MUSCOLO-TENDINEA

ADDOME SUP.

ADDOME INF.

RENE (D) (S)

VESCICA

PROSTATA

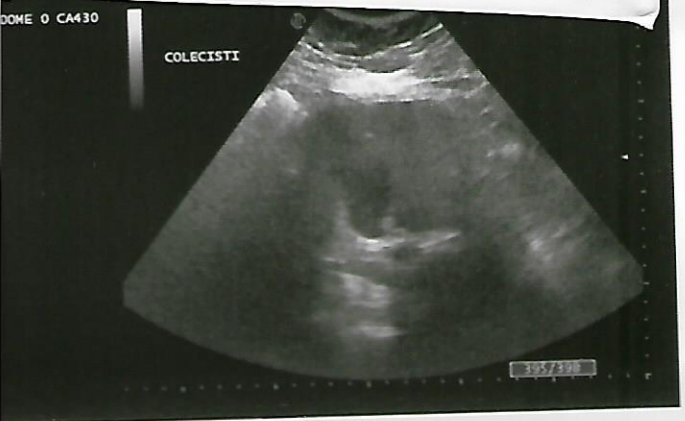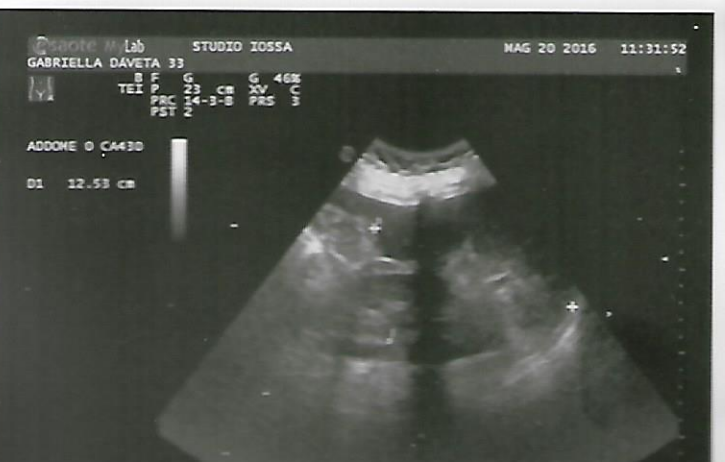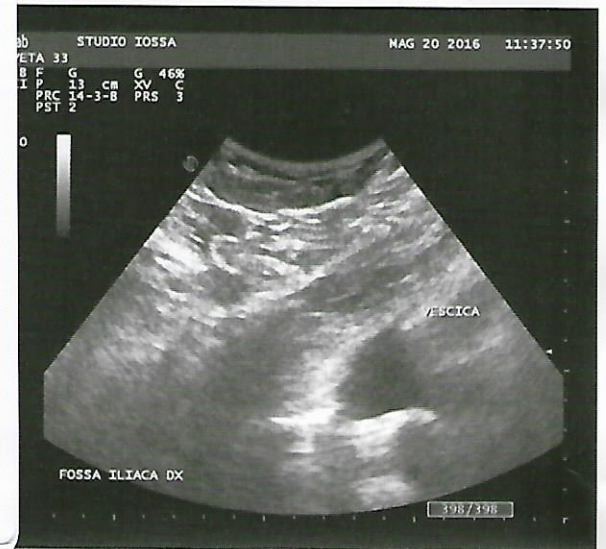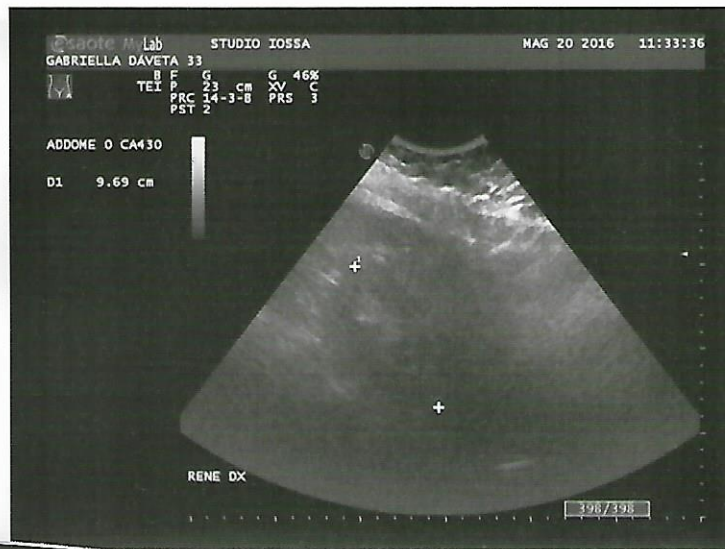
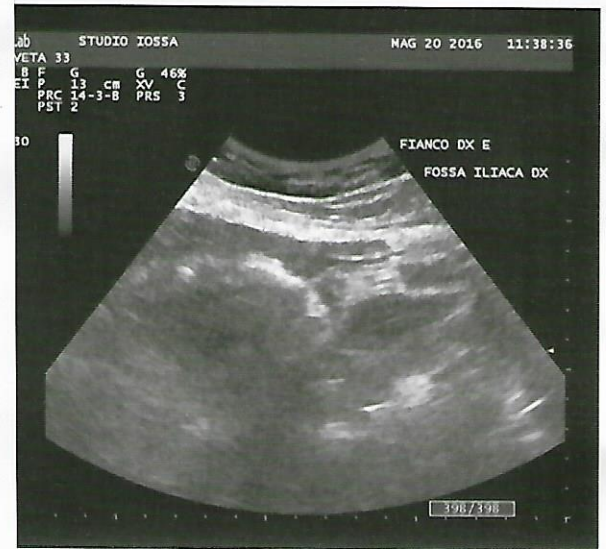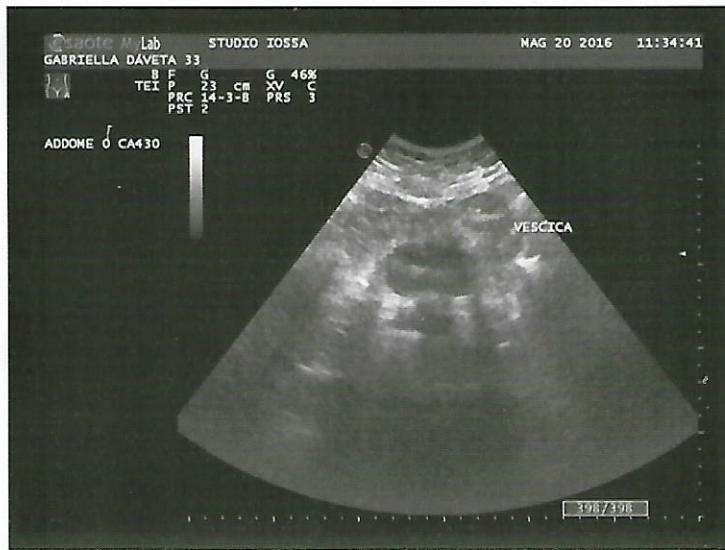
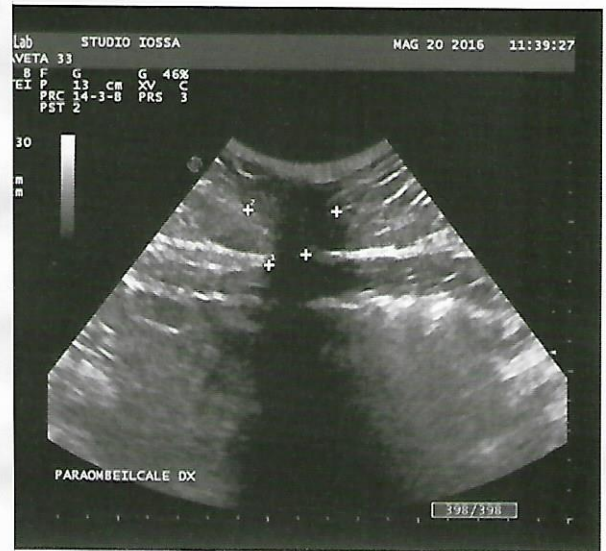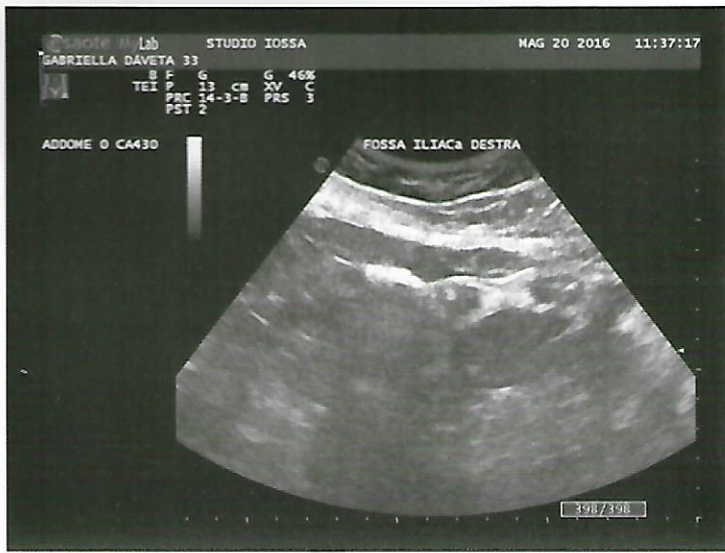ARTICOLARE

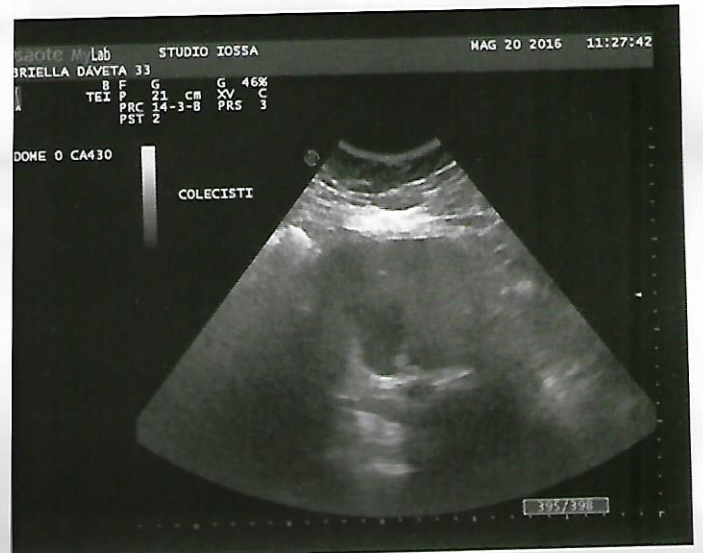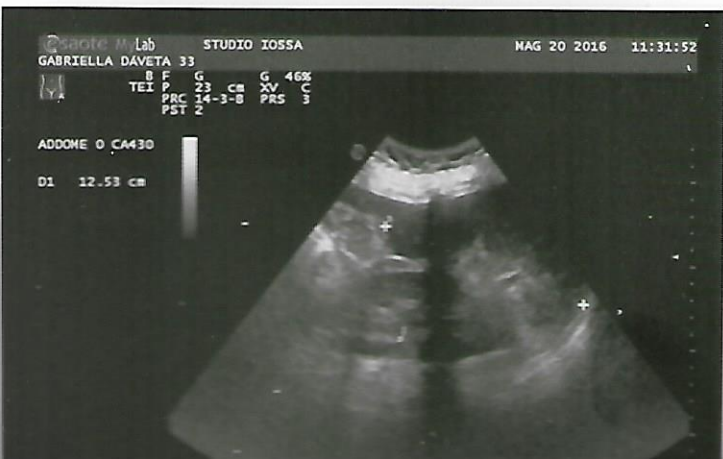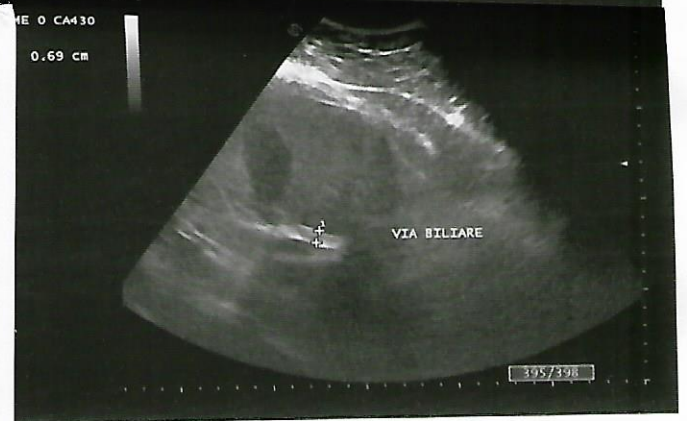
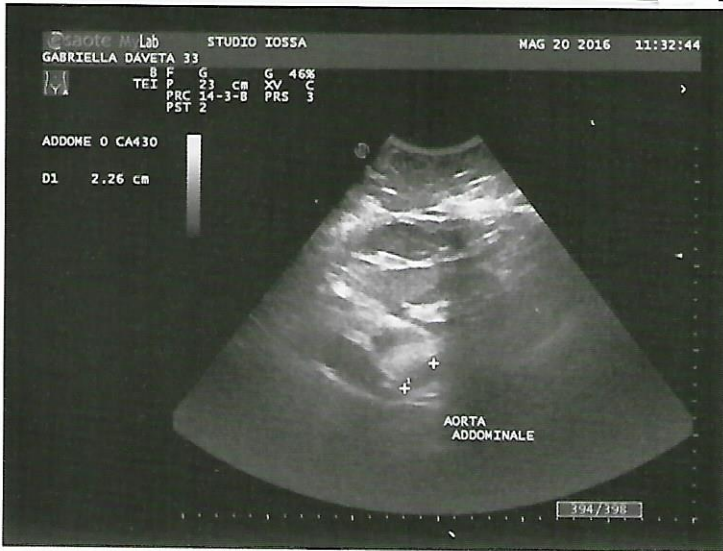
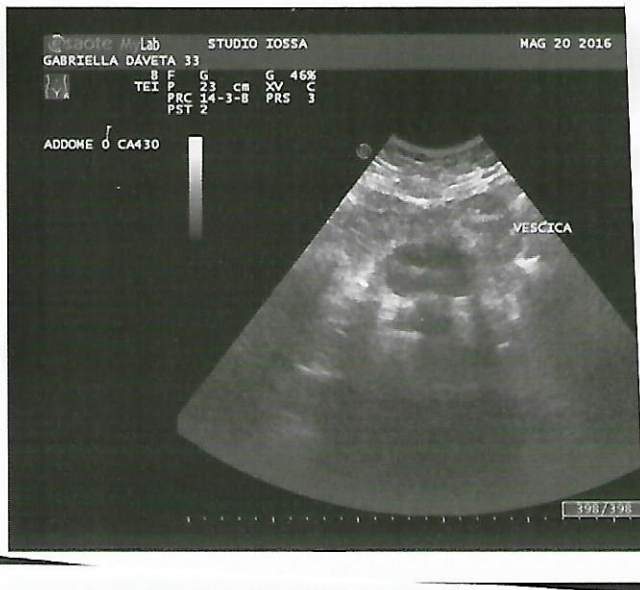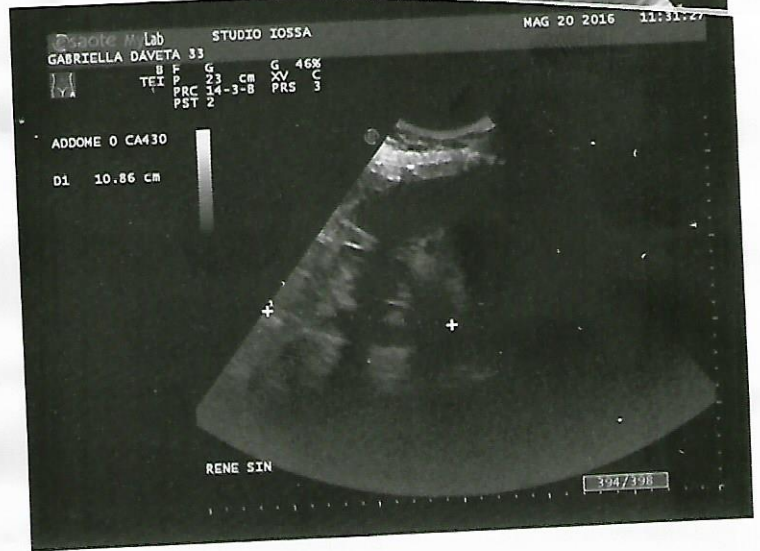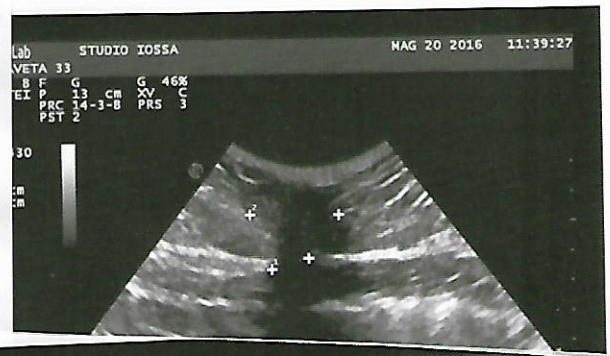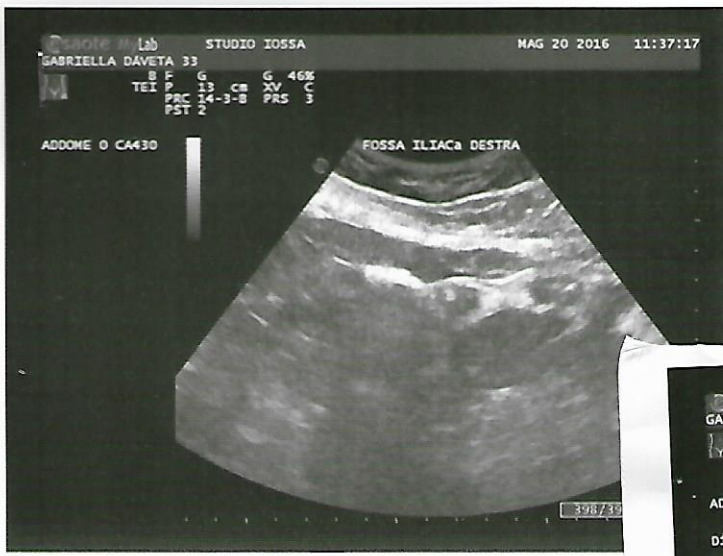
PELVICA

OSTETRICA

MAMMELLA (D) (S)

TESTICOLO (D) (S)





D'ARCA GABRIELLA
ETC ADD 115 COLLOTO (esame domiciliare)

20/5/2016

Marcato e diffuso meteorismo.

Distensione delle anse lungo il decorso del Colon ~~ascendente~~
Ascendente sul fianco destro. Movimenti peristaltici veloci

Non si apprezza, al momento, liquidi tra le anse.
Pareti lievemente ispessite in sede ileo-colica

Fegato megalo: DL > 170 mm

Stateri diffuse. Vene porte normale calibro (14 mm)

Colesti alitarsice. Pareti non ispessite

Vie biliari intra ed extra-epatiche non dilatate

Pancreas parzialmente esplorabile per sovrapposto meteorismo

Aorta Addome: nel tratto ecograficamente esplorabile
normale calibro (19 mm)

Reni in sede. Profilo parietario regolare. Conservato

il rapporto cortico midollare. Alitarsici. Non ectasie dell
vie calico-pieliche

Vescica parzialmente distesa. Pareti non ispessite, alitarsice

Utero ed annessi parzialmente valutabili con sonda
sondare pubice. Utile esame TVG.

libero il Douglas, al momento