

Dott. Roberto Iossa

MEDICO CHIRURGO
SPECIALISTA IN RADIOLOGIA



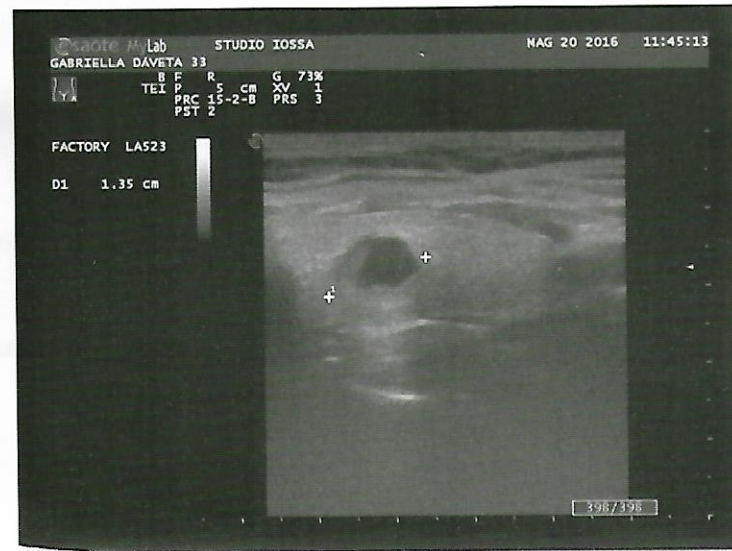
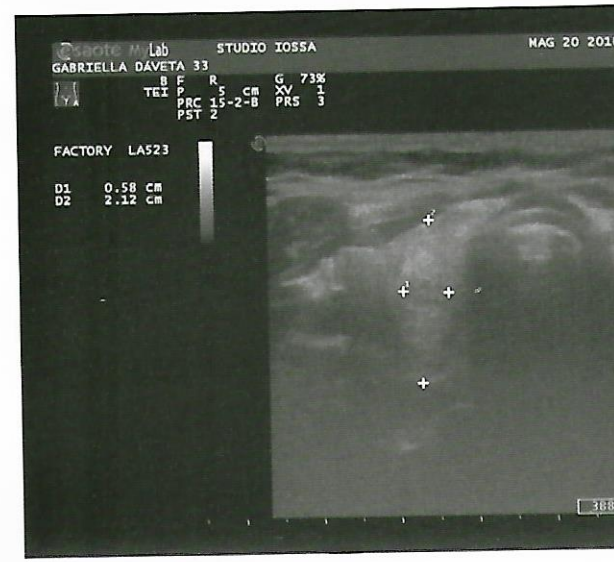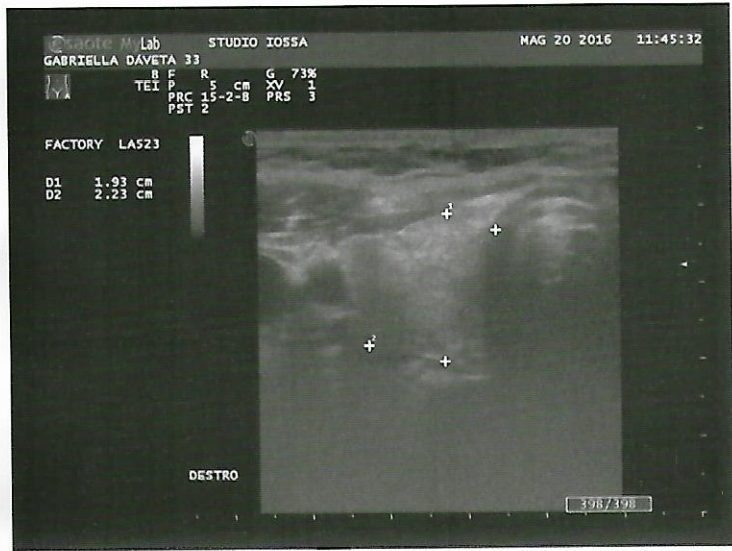
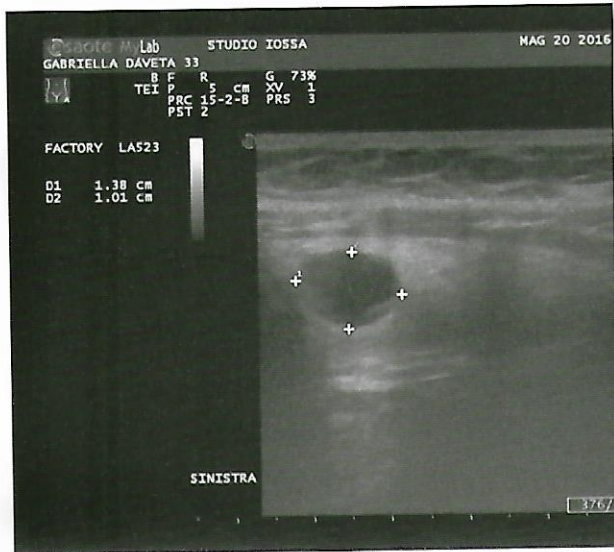
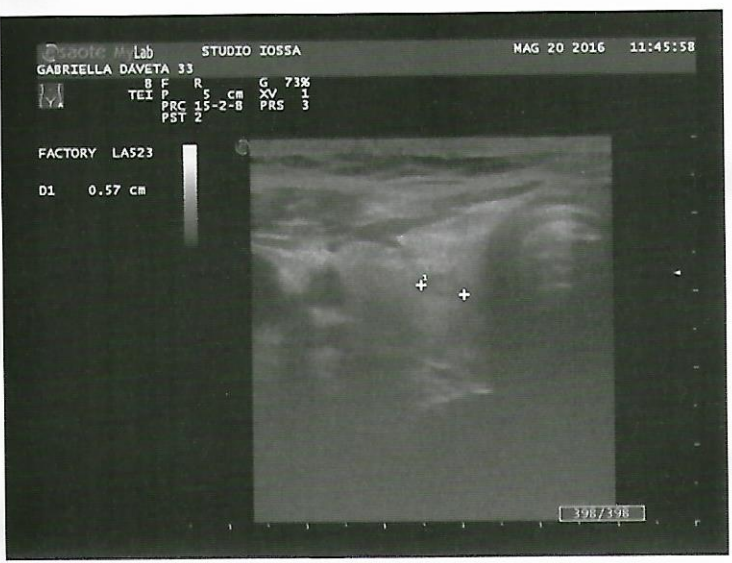
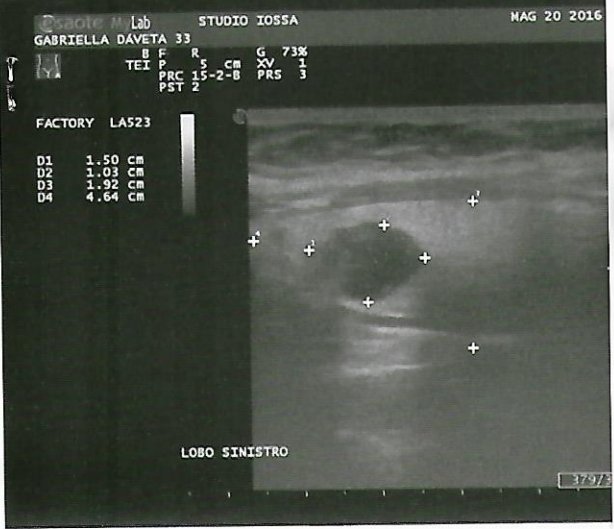ECOGRAFIA

Sig. D'AVETA GABRIELLI

Data 20-5-2016

- | | | |
|---|---------------------------------------|--|
| <input checked="" type="checkbox"/> TIROIDE | <input type="checkbox"/> ADDOME SUP. | <input type="checkbox"/> PELVICA |
| <input type="checkbox"/> FEGATO | <input type="checkbox"/> ADDOME INF. | <input type="checkbox"/> OSTETRICA |
| <input type="checkbox"/> VIE BILIARI | <input type="checkbox"/> RENE (D) (S) | <input type="checkbox"/> MAMMELLA (D) (S) |
| <input type="checkbox"/> MILZA | <input type="checkbox"/> VESCICA | <input type="checkbox"/> TESTICOLO (D) (S) |
| <input type="checkbox"/> PANCREAS | <input type="checkbox"/> PROSTATA | <input type="checkbox"/> _____ |
| <input type="checkbox"/> MUSCOLO-TENDINEA | <input type="checkbox"/> ARTICOLARE | <input type="checkbox"/> _____ |

Studio: via Terracciano, 39 - Pomigliano d'Arco (Na)
tel. 081.8841059 - cell. 339 8367371 - e-mail: robiossa@libero.it



ECOGRAFIA TIROIDE

Tiroide in sede mediana, simmetrici i lobi, margini regolari. Dimensioni ai valori superiori della norma

Lobo Dx: 20 mm (DAP)

Lobo Sin: 19 mm (DAP)

Istmo: 4 mm

Ecostuttura disomogenea, con micronoduli.

A destra: alla sede paratracheale del terzo medio, nodulo ipoeogeno di 6 x 5 mm

A sinistra: formazione mista, nodulare con ampia raccolta transonica (raccolta colloidale cistica) di 18 x 13 x 15 mm

Non deviato il vettore tracheale

Non linfadenopatie latero cervicali in atto.