

MEDICINA
group

Società con Sistema di Gestione Qualità certificato dal D.S.A. - P.V. 388774 per la UNI EN ISO 9001



IOS s.r.l.

già **CASA DI CURA MELUCCIO**

Sede Legale: Via F. Pirozzi, 20 - 80038 Pomigliano D'Arco (NA)
Partita IVA 01318801212

REPARTO	RICOVERO
	ORDINARIO
	RICOVERO
	DAY SURGERY
MED.	

CAMERA
N.
103

CARTELLA
CLINICA
N. 2411/15

Dr. G. P. CAPRANO
Il Responsabile

Il Direttore Sanitario

SEDI OPERATIVE

Via F. Pirozzi, 20 • 80038 Pomigliano D'Arco (NA) • tel. 081 329 01 11
Via Mauro Leone, 124 • 80038 Pomigliano D'Arco (NA) • tel. 081 884 11 43
info@medicinafutura.it

CARTELLA CLINICA

Sig. DI AVETA GABRIELLA di/fu Giuseppe
 Nat a FORIGLIANO DI ARCO il 19/11/1982 (anni 33)
 Coniugato/a NUBILE Professione _____
 Domiciliat a FORIGLIANO DI ARCO Prov. NA
 Via VITTORIO EMANUELE n. 56 Tel. 3385280596
 Documento di riconoscimento C.I. AV6719871
 Codice fiscale DVITGIRL1812151918121B

via F. Pirro
 Pomigliano (NA)
 Tel. 081...

Diagnosi di ammissione colite ulcerosa

ICD9-CM-97
7890

 Diagnosi definitiva _____

ICD9-CM-97

 Data di entrata 28/11/15 ore 0830 Medico M. Romeo
 Data intervento _____ intervento _____

--	--	--	--

 Data di dimissione 03/12/15 ore 1215 Medico [Signature]
 Diagnosi di dimissione COLICA ADDOMINALE RECURRENTE DA INFIAMMAZIONE
FOCALIS - ANAIONON COLO-COLICA LL. DA PASSEGGIA COLICINA PACOMIA
IPONDRENIA - PIATRINON. E PUSIVI DA INFIAMMAZIONE - Localizzazione

Attesto di uscire da questa Casa di Cura sotto la mia responsabilità e contro il parere dei Sanitari. Con questa dichiarazione mi assumo ogni rischio liberando da ogni responsabilità il personale sanitario di guardia.

Data _____ ore _____ Firma _____

ANAMNESI

ANAMNESI FAMILIARE

Padre vivente Età 72 Affetto da Iperuricemia asintomatica
 deceduto Causa _____
 Madre vivente Età 65 Affetta da Iperuricemia asintomatica con
 ipertensione arteriale
 deceduta Causa _____
 Fratelli viventi M 1 F 1 Deceduti M F
 Malattie ereditarie _____
 Tumori _____
 Note SI NO _____

ANAMNESI FISIOLGICA

Nascita a termine <input checked="" type="checkbox"/> SI <input type="checkbox"/> NO _____	Emogruppo _____
Parto eutocico <input checked="" type="checkbox"/> SI <input type="checkbox"/> NO <u>TC</u>	Fattore Rh _____
Sviluppo Normale <input checked="" type="checkbox"/> SI <input type="checkbox"/> NO _____	
Menarca anni 11	
Mestruazioni regolari <input checked="" type="checkbox"/> SI <input type="checkbox"/> NO _____	
Data ultima Mestruazioni 05/11/15	
Menopausa <input type="checkbox"/> SI <input checked="" type="checkbox"/> NO _____ anni 	
Matrimonio <input type="checkbox"/> SI <input checked="" type="checkbox"/> NO _____ anni 	
Gravidanza a termine N° ETÁ PRIMA GRAVIDANZA 	
Aborti N° ALLATTAMENTO MESI 	
Figli viventi <input checked="" type="checkbox"/> SI <input type="checkbox"/> NO N° M F 	
Figli deceduti <input type="checkbox"/> SI <input checked="" type="checkbox"/> NO N° M F cause _____	

Alvo regolare SI NO _____
 Diuresi regolare SI NO ipoteso polidiviso
 Appetito normale SI NO _____
 Vino ai pasti SI NO quantità in ml/die
 Alcolici SI NO quantità in ml/die
 Tabacco SI NO sigarette pro/die 20

ANAMNESI PATOLOGICA REMOTA

Allergie

SI NO

Riferire alloggio al

model - Nefi forma ocaltiga.

Malattie infettive

SI NO

CEI

Malattie apparato cardiovascolare

SI NO

Malattie apparato respiratorio

SI NO

Malattie apparato digerente

SI NO

Riferire tumore; dieta

della obesità; Dieta e soffer

Malattie apparato muscolo-scheletrico

SI NO

Malattie apparato urinario

SI NO

Emopatie

SI NO

Malattie sistema nervoso

SI NO

Microcisterna; infarto

(RAN).

Malattie sistema endocrino e metabolismo

SI NO

Riferire; ipofla

metabolica tiroidea

Malattie neoplastiche

SI NO

Interventi chirurgici

SI NO

(specificare tipo e data)

Riferire intervento di resezione colica nel 2009.

Per anastomosi trasverso-sigmoidica latero laterale -
Nerveo risoluzione (24/02/2009); Correzione chirurgica later
di miopia e astigmatismo bilat.

Emotrasfusioni

SI NO

Reazioni trasfusionali

SI NO

NOTE

ANAMNESI PATOLOGICA PROSSIMA

La pz di anni 32 presenta una complessa storia patologica che inizia da circa 10 anni; in particolare, oltre all'asma con fasi allergiche, viene sottoposta a due colonoscopie nel 2008 con sospetto di displasia di RCV non confermata dal biopsato e quindi istologico. Viene sottoposta nel 2009 ad intervento di resezione del colon trasverso con diagnosi istologica di displasia displasica multifocale minore di grado moderato con iperplasia colica di tipo attivato. Da controllata per es. mammografico eseguito nel 2009 risultando. Da circa un anno la pz riferisce periodicamente sintomo della gastroenterite post-attiva con diarrea, dolore per cibi solidi e per liquidi, sanguinamento, dolore alle arti inferiori, gastroenterite febbrile la settimana (37,5°C) ed altri sintomi correlati. Si consiglia per indagini diagnostiche e la cura del caso.

ANAMNESI FARMACOLOGICA

Nexium 40 mg qd	1 qd / die
Ranitidina 300 mg qd	1 qd / die
Gasron b.i.	
Discolin 70 mg cps	
Toluna 5 mg cps	
Flaxid cps	
Biossifer b.i.	

ESAME OBIETTIVO

P.A. 130/80 mmHg Peso Kg. 110 Altezza cm. 172

Cute ed annessi normotrofici e normotonici talmente all'età

Capo e collo normoconformati. Pupille isocorie ed euclive.

Torace cilindrico tv. normo-essenza fisiologica a tutto l'ambito polmonare

Mammelle simmetriche

Addome globoso, co normotrofica. Adome tonda, oblate alla palpazione prepubale su var. quadranti. Presenza di cicatrici lungo la linea mediana (Grifopubee) da pregressa coelocomia.

Cuore e vasi v.c.c.

Apparato linfo ghiandolare Apparentemente inalterato. L. inguinali e ascellari superficiali esplorabili

Apparato uro-genitale Ginecologico neg. hst

Arti Superiori normotrofici, normotonici e normoconformati talmente all'età

Arti Inferiori u u u

IOS
Via F. P.
Pomiglia
Tel. 081.

ESAME ESTEMPORANEO INTRAOPERATORIO

ECG

Ritmo sin - RC PRN -
Processo nel seno QT

CONSULENZE

Ammissa in anestesia Prof. Dr. G. O.
Pz OBESA

* Per il pz sono stati a nausea

Hirsutismo - Anemia

Vita ginecologica ed ecografia pelvica r.v.

Condizione ginecologica: 1/12/15 genitali esterni e vagina
da multiparo. Uterus AUF, di forma e volume regolare,
mobile e dolente alla palpazione. Miometrio: finemente
eterogeneo; Endometrio: fase secretoria, succoso.
Annessi: regolari per struttura e dimensioni,
dolenti alla palpazione. Douglas: libero da tendimenti.
ES: postrorinnocepolizzata, si effettuano PAP-TEST
e Tampone vaginale. Assunzione di protette orali e lo
zupriche in atto. Su attesa di risultato PAP-TEST e
tampone vaginale per locale specifica. Si prescrive:
- deodorante, Chagya etc.

IOS
Via F. Pirr
Pomigliano
(NA)
Tel. 081.3;
★

ESAMI RADIOLOGICI

DATA		
28/11/15	Rx TORACE	VEN AUSC. N° 2
28/11/15	Rx addome	VEN AUSC. N° 3
09/12/15	TRE TORACE	VEN AUSC. N° 4
02/12/15	TRE ADDOME	VEN AUSC. N° 6

IOS
 Via F. Pir
 Pomigliano (NA)
 Tel. 081.8
 ★

ESAMI ENDOSCOPICI E/O STUMENTALI

DATA		
30/11/15	ECO ADDOME	VEN AUSC. N° 5
01/12/15	COMMUN. CARTE	VEN AUSC. N° 6

prelievo sangue per es. emocromico e routine

28/11/2015 20/11/15 @ 1/12/15 1 1

Azotemia	VEN ARTERIA	VEN ARTERIA	VEN ARTERIA	
Glicemia	N° 1	N° 4	N°	
Colinesterasi			POP PERI	
Creatininemia			TAMPONATA	
GOT/GPT				
CPK Tot.				
Bilirubinemia				
Fosfatasi alcalina				
Gamma GT				
Na ⁺ /K ⁺				
PT				
PTT				
Amilasi				
Lipasi				
Esame urine				
Urinocoltura				
N° Dibucaina				
Emocromo				
GR				
GB				
Hb				
Ht				
PLT				
Q.P.E.				
Albumina				
α 1				
α 2				
β 1				
β 2				
γ				
Proteine tot.				
Markers epatite				
• HBS Ag				
• Anti HCV				



DATA	DIARIO CLINICO	TERAPIA
28/11/15	Ammissione col EO. Postica	T.A. Metoprololo
	Pulsus raso per is. emiciclo - m.e. di routine - PEO AODONZORRARI	1 fl x 3/die Dixilam 20mg
	Rx torace, Rx addome ECG e visita cardiologica	qt (1 x 2/die) Ritacca onct
h 12:00	Controlli clinici: Pz. apiretica	tempo in suo foreco: Soloral forte
	PA 130/80 mm Hg Addome contabile, dolente	1 qt/die Folima 5mg
	alla palpazione sup. e profan- da su tutti i quadranti	(1 qt/die) Phal qt
	specialmente ai poli della regione mesogastrica del fianco	(1 qt x 2/die in caso di dolore).
	dx e della fossa iliaca dx.	Monivora
h 16:00	PA 130/80 mm Hg Pz. apiretica	T.C. sero
	Dura di valore e spontanea.	mentutus
h 19:00	PA 130/80 mm Hg TC. 36.9° C	poterolau
	Dura di 150 cc (contenitore sensato)	
	funali peristalsi postica eco. grafe addome con flato.	
	e consigliata chirurgia	

IOS S.r.l.
Via F. Pirozzi
Somigliano (NA)
Tel. 081.2

Dott.ssa MARIA ROMANO
MEDICO CHIRURGO
NA-34104

DATA	DIARIO CLINICO	TERAPIA
11/10/15	Controllo clinico. Spontaneo.	
12/10/15	PA 130/80 mmHg. Dolore seldato e Spontaneo.	
13/10/15	PA 130/80 mmHg. Paziente lamenta dolore addominale continuo.	
14/10/15	PA 130/80 mmHg. Paziente lamenta infiorescenza e dolore addominale a carattere di crampiforme associato a vomito e pitoria persiste.	2 Sparmax fl + Fante fl in 100 cc di sol. fisiologica
15/10/15	Attenuazione delle sintomatologie algica addominale.	
16/10/15	Paziente lamenta ricattazione delle sintomatologie dolorose a mo' di colica addominale. Marco Romano.	Sparmax 2 fl + Fante 1 fl + Toradol 1 fl in 100 cc di sol. fisiologica
17/10/15	Paziente lamenta dolore in sede addominale.	Paracetolo 1 fl in 100 cc di sol. fisiologica
18/10/15	Paziente lamenta dolore in sede addominale.	
19/10/15	Controllo clinico. Paziente PA 110/70 mmHg. Paziente OP. 25/10/15. Marco Romano.	<ul style="list-style-type: none"> Enolone 100 mg Paracetolo 100 mg Fante 100 mg Toradol 100 mg
20/10/15	Paziente lamenta dolore addominale. Paziente PA 110/70 mmHg. Paziente OP. 25/10/15. Marco Romano.	<ul style="list-style-type: none"> Enolone 100 mg Paracetolo 100 mg Fante 100 mg Toradol 100 mg

IOS
Via F. Pi
Damigian
INA
Tel. 081.32
★

DATA	DIARIO CLINICO	TERAPIA
------	----------------	---------

17:00 de pusecte lausente de lai edolou. udi
 diffesi. PA 120/80 unuttq. Adolou
 deute de palpanse superficial e
 mofande
 Rose Rose

11/15 de rha canlye auterlym
 pa pombita de zone autel
 canlye furelye fu upit
 canlye furelye autel pa
 pombita de zone autel
 hampa olpa de rha u
 furelye de pa enegre

Parire
 Peromyscus
 1/2/50

11. B. E. F. U. P. R. E. C. A. M. E. B. D. S. T. C. O. P. E. R. A. T. I. O. N. E.

x. P. L. O. I. D. E. L. L. A. D. I. T. O.

12/15 Pate pube autel fu
 gortan. Apunte
 Pate pube gortan autel
 fraktur cu duntre de pube
 e autel. PRADIA F. A. E. A. P. O. R. T. I. O. N. E.
 E. T. O. R. A. E.

13/15 de ibreda con keppan
 olcan alu. Ben campu
 lundinaceas fu olu
 de rha de RAP. T. O. R. T. I. O. N. E. e S. O. C.
 T. A. N. I. O. S. V. A. G. I. M. A. R. I. O. S. — Parire
 P. U. S. T. I. A. C. C. A. S. I. L. I. — P. O. R. T. I. O. N. E. S. I. A. R. T.

T. A.
 P. R. A. G. Y. L. O. 1/2 x 2
 1/2 x 3
 R. A. N. T. I. O. N. E. S. 2/2
 1/2 x 2
 E. G. O. R. P. A. R. S. O.
 1/2 x 2
 S. I. M. A. R. I. O. S.

DATA

DIARIO CLINICO

TERAPIA

17/15

PRIMA TERAPIA ENDOSCOPICA
COLICA ASSOMMATA RECURRENTE

TACHICARDIA ep.
10p ogni 4 ore
in un'ora
NOVICOTIN 12 x 3

Paola d'Arco

17/2015

deputato con dolore diffuso e
manifestazioni multiple

Non si è ancora mai riferito
che avrebbe fatto cadere

Beepie multiple e recidive

dei sintomi in casi di esacerbazione

Al momento è bene parlare

con una NAT (2000) di una

e refuso del tratto intestinale

Escludere EGAS - malassorbimento

di possibile reflusso bilioso. In

tal caso un refuso ha sempre con disturbi

simili a quelli con reflusso

disfunzione può essere specificato.

Alfredo

12/1011

12/1011

Le fr lesac le stent

Casa di Cura MELUCCIO s.r.l.
Dott. Oratio Filippini
Medico Chirurgo
Ordine Medici NA 029923

IO
Via F. Pomig
081

MEDICINA

Paziente: D'AVETA GABRIELLA
Data di Nascita: 19/11/1982
Cod. Acc.: 20151119863

Cod. Paz.: 399464
Età: 33 Sesso: F
Data Acc.: 30/11/2015

ECOGRAFIA ADDOME COMPLETO

Epato di volume normale a superficie regolare ed ecostruttura caratterizzata da echi
ecio-alto (bright-liver).

Assenza di lesioni focali.

Decorso biliari angolata, a pareti regolari, priva di calcoli.

Decorso biliari intra ed extraepatiche non dilatate.

Assenza di ascite, di splenomegalia e di segni ecografici di ipertensione portale.

Decorso porta all'ilo pervia con flusso epatopeto.

Pancreas nella norma per ecostruttura e morfovolumetria.

Decorso renali bilateralmente nella norma per ecostruttura e morfovolumetria

Quota parenchimale conservata.

Assenza di litiasi, di dilatazione delle vie escrettrici e di espansi di valore patologico.

Decorso vescica normodistesa a pareti regolari e simmetriche.

Assenza di litiasi e di formazioni aggettanti endolumine.

Decorso utero in AVF ad ecostruttura miometrale omogenea senza chiare focalità.

Decorso ovaie bilateralmente nella norma per morfovolumetria ed ecostruttura.

Assenza di versamento nel Douglas.

L'Ecografista

Dr. Francesco Silvestrino
Specialista in Gastroenterologia
Malattie del Fegato
Diploma Nazionale SIUMB di Ecografia
Iscrizione all'Albo N° 23479

La carta dei servizi aggiornata della società CASA DI CURA "Meluccio" s.r.l. può essere visualizzata e stampata dal sito www.medicinafutura.it

Paziente: D'AVETA GABRIELLA
Data di Nascita: 19/11/1982
Cod. Acc.: 20151201719

Cod. Paz.: 399464
Età: 33 Sesso: F
Data Acc.: 02/12/2015

TAC ADDOME COMPLETO, CON E SENZA M.D.C.

L'indagine e' stata eseguita prima e dopo infusione in vena di mdc iodato non ionico.

Non si apprezza liquido libero o saccato in addome.

FEGATO di dimensioni modicamente aumentate, a margini regolari, a densitometria omogenea, senza evidenza di lesioni focali.

Cisti intra ed extraepatici non dilatati.

Colecisti in sede, apparentemente alitiasica.

RENZA e **SURRENI** nella norma.

PANCREAS regolare per morfologia e densitometria. **Wirsung** non dilatato.

Libero il pannicolo adiposo periviscerale.

RENI in sede di forma e dimensioni normali, a margini regolari.

Assenza di dilatazione degli elementi calcio-pielici.

Conservata funzionalità escretoria.

A livello del ventaglio mesenteriale si apprezzano subcentimetriche nodulazioni irronodali.

VESCICA ben distesa, a pareti regolari, a contenuto omogeneo.

UTERO ed annessi senza segni di patologia in atto.

A fianco sinistro, esiti di intervento chirurgico di colectomia con anastomosi colo-colica.

Non si associa discreta dilatazione con coprostasi a monte.

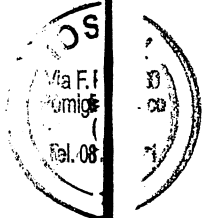
Il Radiologo
Dott. A. Auriemma
NA. 014514

A. Auriemma

Sig. ina d'AVETA GABRIELLA
Nato a Pomigliano d'Arco il 19.11.1982
Med cart. 2411

Anamnesi : in passato operata di resezione colica con anastomosi trasverso-sigmoidea laterale; affetta da pseudoostruzione da ipoganglionosi colica. Rettocele e cistocele. Litiasi della colecisti. Discinesia esofgae. Pregressa diagnosi di digiuno-ileite erosiva. Pregresso riscontro di adenoma a displasia lieve-moderata del retto-sigma. Nodulazioni polmonari di ndd. Microadenoma ipofisario. Lamentsa d aqualche anno piroso gastrica e addominale : la piroso non è dominata da Esomeprazolo 40 mg e la spinge a ingerire cibi quasi ogni ora. Lamenta stipsi.

Si consiglia esofagogastroduodenoscopia e colonscopia ; gastrinemia per eventuale S. Di Zollinger ellison



Il gastroenterologo ed endoscopista
Dr. Francesco Montanaro
Iscriz. Albo medici di Napoli n. 11351

Pomigliano d'Arco, li 01.12.2015

Casa di Cura Meluccio
MEDICINA FUTURA GROUP

- Via F. Pirozzi, 20 - 80038 Pomigliano d'Arco (NA)
Tel. 081.329.01.11
- Via M. Leone - 80038 Pomigliano d'Arco (NA)
Tel. 081.884.11.43

Data di accettazione: 28/11/2015

cod. acc.

(19191)

Cognome e Nome

D'AVETA GABRIELLA

Sesso : F Età : 33 anni

DVTGRL82S59G812B TIPO: INTERNO

Tel.



* 2 0 1 5 1 1 1 9 1 9 1



ANALISI	RISULTATI	AMBITO NORMALE
GLICEMIA ENZIMATICO	120 *	mg % 60 - 110
GLICEMIA COLORIMETRICO	20	mg % 10 - 45
CREATININA COLORIMETRICO	0,7	mg % 0.4 - 1.1
BILIRUBINA FRAZIONATA ENZIMATICO		
COLESTEROLEMIA COLESTEROLEMIA	0,33	mg % 0.1 - 1.2
COLESTEROLEMIA COLESTEROLEMIA	0,11	mg % 0.01 - 0.31
COLESTEROLEMIA COLESTEROLEMIA	0,22	mg/dl 0,00 - 1,19
TRIGLICERIDI ENZIMATICO	112	mg% 40 - 172
COLESTEROLO TOTALE ENZIMATICO	153	mg % 150 - 220
COLESTEROLO HDL ENZIMATICO	40	mg % 33 - 78
GAMMA GT ENZIMATICO	85 *	mU/mL 5 - 55
ALANINA AMINOTRANSFERASI (ALT) ENZIMATICO	17	U/L Fino a 40
ASPARTATO AMINOTRANSFERASI (AST) ENZIMATICO	27	U/L fino a 55
FOSFATASI ALCALINA ENZIMATICO	85	mU/mL 38 - 128
AMILASI ENZIMATICO	51	U/L 36 - 128

Pagina 1 di 7

Casa di Cura Meluccio
MEDICINA FUTURA GROUP

- Via F. Pirozzi, 20 - 80038 Pomigliano d'Arco (NA)
 Tel. 081.329.01.11
 - Via M. Leone - 80038 Pomigliano d'Arco (NA)
 Tel. 081.884.11.43

Tel.

Data di accettazione: 28/11/2015

cod. acc.
 (19191)

Cognome e Nome

D'AVETA GABRIELLA

Sesso : F Età : 33 anni

DVTGRL82S59G812B TIPO: INTERNO



* 2 0 1 5 1 1 1 9 1 9 1 *

ANALISI

RISULTATI

AMBITO NORMALE

AMMUNOENZIMATICA	141	UI	73 - 393
ENZIMATICO	140	mU/mL	84 - 246
TOTALE	* 20	UI	38 - 234
ENZIMATICO			
IO	141	mEq/L	135 - 155
S.E.			
ASSIO	4,3	mEq/L	3,5 - 5,5
S.E.			
ORO	103	mEq/L	95-106
S.E.			
MAGNESIO	1,8	mEq/L	1,6 - 2,6
COLORIMETRICO			
ALCIO	8,9	mg %	8,1 - 10,4
S.E.			
SFORO	4,7	mg%	2,5 - 5,0
ENZIMATICO			
TIDO URICO	3,0	mg %	3 - 7
ENZIMATICO			
S (TITOLO ANTISTREPTOLISINICO)	152	UI/ml	fino a 200
TURBIDIMETRIA			
S.	51,0 *	mm	1 - 13
SEDIMENTAZIONE			
EREMIA	* 20	µg%	50 - 170
ENZIMATICO			

Casa di Cura Meluccio
MEDICINA FUTURA GROUP

- Via F. Pirozzi, 20 - 80038 Pomigliano d'Arco (NA)
Tel. 081.329.01.11
- Via M. Leone - 80038 Pomigliano d'Arco (NA)
Tel. 081.884.11.43

Tel.

Data di accettazione: 28/11/2015

cod. acc.
(19191)

Cognome e Nome

D'AVETA GABRIELLA

Sesso : F Età : 33 anni

DVTGRL82S59G812B TIPO: INTERNO



* 2 0 1 5 1 1 1 9 1 9 1 *

ANALISI

RISULTATI

AMBITO NORMALE

EMOGLOBINA GLICOSILATA

* 4,6 %

4.8 - 6.0

EMOGLOBINA ELETTROFRESI CAPILLARE

GRUPPO SANGUIGNO

COAGULAZIONE

GRUPPO

FAATTORE RH

B

Positivo

1


Casa di Cura Meluccio
MEDICINA FUTURA GROUP

- Via F. Pirozzi, 20 - 80038 Pomigliano d'Arco (NA)
Tel. 081.329.01.11
- Via M. Leone - 80038 Pomigliano d'Arco (NA)
Tel. 081.884.11.43

Data di accettazione: 28/11/2015
cod. acc. (19191) Cognome e Nome D'AVETA GABRIELLA
Sesso : F Età : 33 anni
DVTGRL82S59G812B TIPO: INTERNO



Tel.



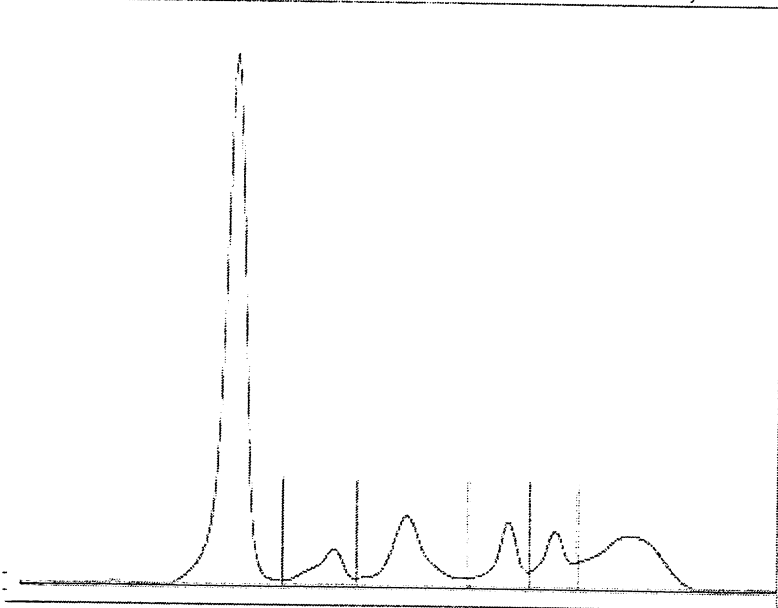
ANALISI

RISULTATI

AMBITO NORMALE

PANORAMA SIEROPROTEICO ELETTROFORETICO
ELETTROFORESI CAPILLARE

	%	g/dl	
Albumina	* 52,6	4,00	55.8 - 66.1
Gamma 1	5,3 *	0,40	2.9 - 4.9
Gamma 2	11,9 *	0,90	7,1 - 11,8
Gamma 1	7,0	0,53	4,7 - 7,2
Gamma 2	6,7 *	0,51	3,2 - 6,5
Gamma	16,5	1,25	11,1 - 18,8
Rapporto Albumine/Globuline	1,11		1,10 - 2,40
Proteine Totali		7,6	6 - 8



Casa di Cura Meluccio
MEDICINA FUTURA GROUP

- Via F. Pirozzi, 20 - 80038 Pomigliano d'Arco (NA)
Tel. 081.329.01.11
- Via M. Leone - 80038 Pomigliano d'Arco (NA)
Tel. 081.884.11.43

Tel.

Data di accettazione: 28/11/2015

cod. acc.
(19191)

Cognome e Nome

D'AVETA GABRIELLA

Sesso : F Età : 33 anni

DVTGRL82S59G812B TIPO: INTERNO



ANALISI

RISULTATI

AMBITO NORMALE

TEMPO DI PROTROMBINA
TURBIDIMETRIA

83,6 %
1,116
12,7 sec.
1,116 ratio

70 - 120

TEMPO DI TROMBOPLASTINA PARZ.

27,0 Sec
0,982 ratio

22 - 40

TURBIDIMETRIA

Casa di Cura Meluccio
MEDICINA FUTURA GROUP

- Via F. Pirozzi, 20 - 80038 Pomigliano d'Arco (NA)
Tel. 081.329.01.11
- Via M. Leone - 80038 Pomigliano d'Arco (NA)
Tel. 081.884.11.43

Tel.

Data di accettazione: 28/11/2015


cod. acc.
(19191)

Cognome e Nome

D'AVETA GABRIELLA

Sesso : F Età : 33 anni

DVTGRL82S59G812B TIPO: INTERNO



ANALISI

RISULTATI

AMBITO

<0.030

Legenda:

< 0,05
0,05 - 0,15
> 0,15

CHEMILUMINESCENZA

Assenti

Assenti

CHEMILUMINESCENZA

2,130 miU/L

Legenda:

Soggetti Esposti
Soggetti Trattati
Soggetti Controllati

CHEMILUMINESCENZA

3,51 pg/mL

1,9 - 5,0

CHEMILUMINESCENZA

1,09 pmol/L

0,76 - 1,1

CHEMILUMINESCENZA

MEDICINA

Casa di Cura Meluccio
MEDICINA FUTURA GROUP

- Via F. Pirozzi, 20 - 80038 Pomigliano d'Arco (NA)
Tel. 081.329.01.11
- Via M. Leone - 80038 Pomigliano d'Arco (NA)
Tel. 081.884.11.43

Tel.

Data di accettazione: 28/11/2015

cod. acc.
(19191)

Cognome e Nome

D'AVETA GABRIELLA

Sesso : F Età : 33 anni

DVTGRL82S59G812B TIPO: INTERNO



ANALISI

RISULTATI

AVVERTENZE

ESAME EMOCROMOCITOMETRICO

Reagenti Perossidasi Advia 2120

LEUCOCITI BIANCHI	16.690 *	mmc	4.000 -
ERITROCITI	5.210.000	mmc	4.000 -
EMOGLOBINA	12,4	g/dL	11,5 - 17,0
EMATOCRITO	39,9	%	37 - 47
MCV	* 76,6	femtoL	77 - 91
MCH	* 23,7	pg	27 - 32
MCHC	* 31,0	g/dL	32 - 36

FORMULA LEUCOCITARIA

	%	Val. di rif. %	Val. Assoluti #
NEUTROFILI	74,2	40 - 75	12,38 *
EOSINOFILI	2,2	1 - 6	0,37
BASOFILI	0,4	0 - 1	0,07
LINFOCITI	* 17,4	20 - 45	2,90
MONOCITI	5,8	2 - 10	0,97

CELLULE IMMATURE

ASSENTI

NOTE

Anisocitosi ipocromica tend. microcitica

PLASTINE

517000 * mmc

150.000 - -

per Il Direttore
Dott. Arturo Esposito

Valori contrassegnati con asterisco vanno intesi al di fuori dell'intervallo di riferimento per la normalità

Firmato in data 04/12/2015 10.35

Questo documento dei servizi aggiornata della società COLEMAN S.p.A. può essere visualizzata e stampata dal sito www.medicinafutura.it

MEDICINA

Casa di Cura Meluccio
MEDICINA FUTURA GROUP

- Via F. Pirozzi, 20 - 80038 Pomigliano d'Arco (NA)
Tel. 081.329.01.11
- Via M. Leone - 80038 Pomigliano d'Arco (NA)
Tel. 081.884.11.43
- Tel.

Data di accettazione: 30/11/2015

cod. acc.
(19615)

Cognome e Nome

D'AVETA GABRIELLA

Sesso : F Età : 33 anni

DVTGRL82S59G812B TIPO: INTERNO

MEDICINA

20151119615

ANALISI

RISULTATI

AMBITO NORMALE

93 mg %

60 - 110

* 27 µg %

50 - 170



CEMIA
ENZIMATICO
EREMIA
ENZIMATICO



MEDICINA

Casa di Cura Meluccio
MEDICINA FUTURA GROUP

- Via F. Pirozzi, 20 - 80038 Pomigliano d'Arco (NA)
Tel. 081.329.01.11
- Via M. Leone - 80038 Pomigliano d'Arco (NA)
Tel. 081.884.11.43
Tel.

Data di accettazione: 30/11/2015
cod. acc. Cognome e Nome
(19615) D'AVETA GABRIELLA

Sesso : F Età : 33 anni
DVTGRL82S59G812B TIPO: INTERNO

MEDICINA 20151111

RISULTATI

AMBITO NORMALE

EMOCROMOCITOMETRICO

Parametro	Valore	Unità	Ambito Normale
GLOBULI BIANCHI	11.140 *	mmc	4.000 - 10.000
ERITROCITI	4.910.000	mmc	4.000.000 - 6.000.000
EMOGLOBINA	11,6	g/dL	11,5 - 16,5
EMATOCRITO	37,8	%	37 - 47
MCV	77,0	femtoL	77 - 96
MCH	* 23,6	pg	27 - 32
MCHC	* 30,7	g/dL	32 - 36

FORMULA LEUCOCITARIA

	%	Val. di rif. %	Val. Assoluti #	Val. di Rif. #
NEUTROFILI	64,6	40 - 75	7,20 *	2,0 - 7,0
EOSINOFILI	3,0	1 - 6	0,33	0,02 - 0,50
BASOFILI	0,4	0 - 1	0,04	0,00 - 0,10
LINFOCITI	23,6	20 - 45	2,63	1,00 - 3,00
MONOCITI	8,4	2 - 10	0,94	0,20 - 1,00

CELLULE IMMATURE
NOTE

ASSENTI
Anisocitosi ipocromica tend. microcitica

PLASTINE

459000 * mmc 150.000 - 400.000

per Il Direttore
Dott. Arturo Belli

risultati contrassegnati con asterisco vanno intesi al di fuori dell'intervallo di riferimento per la normalità

Questo certificato è stato firmato digitalmente ai sensi degli art. 20, 21 n. 2, 23 e 24 del D.Lgs. n. 82 del 7 marzo 2005 e successive modifiche. La copia cartacea è conforme all'originale depositato presso il Centro Diagnostico. Firmato da : Dott.ssa Anna Maria De Rimini

Questo documento è stato firmato in data 30/11/2015 10.03

La lista dei servizi aggiornata della società COLEMAN S.p.A. può essere visualizzata e stampata dal sito www.medicinafutura.it

MEDICINA

Casa di Cura Meluccio
MEDICINA FUTURA GROUP

- Via F. Pirozzi, 20 - 80038 Pomigliano d'Arco (NA)
Tel. 081.329.01.11
- Via M. Leone - 80038 Pomigliano d'Arco (NA)
Tel. 081.884.11.43

Tel.

Data di accettazione: 02/12/2015

cod. acc.
(01455)

Cognome e Nome
D'AVETA GABRIELLA

Sesso : F Età : 33 anni

DVTGRL82S59G812B TIPO: INTERNO



* 2 0 1 5 1 2 0 1 4 5 5 *

ANALISI

RISULTATI

AMBITO NORMALE

376 *

pg/mL

13 - 115


per Il Direttore
Dott. Arturo Belli

Valori contrassegnati con asterisco vanno intesi al di fuori dell'intervallo di riferimento per la normalità

Referto sottoscritto con firma digitale ai sensi degli art. 20,21 n. 2, 23 e 24 del D.Lgs. n. 82 del 7 marzo 2005 e successive modifiche. La copia cartacea è conforme all'originale depositato presso il Centro Diagnostico. Firmato da : Dott. VENO LOREDANA Iscrizione ordine dei biologi n. 027078

Referto firmato in data 07/12/2015 13.41

La carta dei servizi aggiornata della società COLEMAN S.p.A. può essere visualizzata e stampata dal sito www.medicinafutura.it



SERVIZIO SANITARIO REGIONALE
EMILIA-ROMAGNA
Azienda Ospedaliero - Universitaria di Bologna

ALMA MATER STUDIUM
UNIVERSITÀ DI BOLOGNA

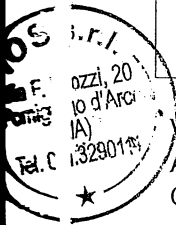
Policlínico S. Orsola-Malpighi

Dipartimento Attività Integrate
Malattie Apparato Digestivo e Medicina Interna
Struttura Semplice Dipartimentale Centro Regionale di Riferimento
per l'Insufficienza Intestinale Cronica Benigna - Prof. L. Pireni

Referto di visita ambulatoriale del 21 ottobre 2010

Sig. D'Aveta Gabriella, nata a Pomigliano d'Arco il 19/11/82 e residente in via Vittorio Emanuele n.56. TEL:3336361639. Cell 3331576904.

DIAGNOSI	Pseudo-ostruzione intestinale da ipoganglionosi colica, intervento di resezione colica con anastomosi trasverso-sigmoidea latero-laterale. Rettocele e cistocele. Litisi della colecisti. Discinesia esofagea. Pregressa diagnosi di digiuno-ileite erosiva. Progresso riscontro di adenoma a displasia lieve-moderata del retto sigma. Nodulazioni polmonari di ndd, Microadenoma ipofisario.
----------	--



Visita precedente: 30 aprile 2010
Allergie note: nessuna
Gruppo sanguigno: B positivo

Anamnesi Familiare

Familiarità per ipertensione arteriosa, leucemia

Anamnesi Fisiologica, abitudini di vita

Forte fumatrice (40 sig/die)

Anamnesi Patologica Remota:

Correzione chirurgica laser di miopia e astigmatismo bilaterale

All'età di 20 anni dimagrimento conseguente a assunzione di Fucus Vesiculosus, Gambo d'ananas, lassativi (calo di 2 taglie in una settimana) per stress emotivo

All'età di 23 anni, comparsa di meteorismo importante e di sintomatologia dispettica, alvo alterno, saltuaria proctorragia di origine emorroidaria. Riscontro di dolico colon.

04/07/2007 ricovero per coliche addominali

18/05/2007 ricovero per coliche addominali recidivanti interpretate di origine funzionale

29/06/2007 ricovero per coliche addominali recidivanti e sindrome dispettica con diagnosi finale di gastroenterite; eseguiti EGDS (gastropatia antrale iperemica) e clisma del tenue (nella norma)

11/09/2007 eseguita colonscopia con polipectomia nel retto-sigma risultata positiva per adenoma tubulare con displasia lieve-moderata, l'esame istologico su biopsie random ha mostrato flogosi aspecifica; manometria esofagea nella norma, Rx torace negativo, IgA e IgG anti-

gliadina e antitransglutaminasi negativi, posta sospetta diagnosi di rettocolite ulcerosa



SISTEMA DI GESTIONE CERTIFICATO SECONDO LA NORMA
UNI EN ISO 9001:2008

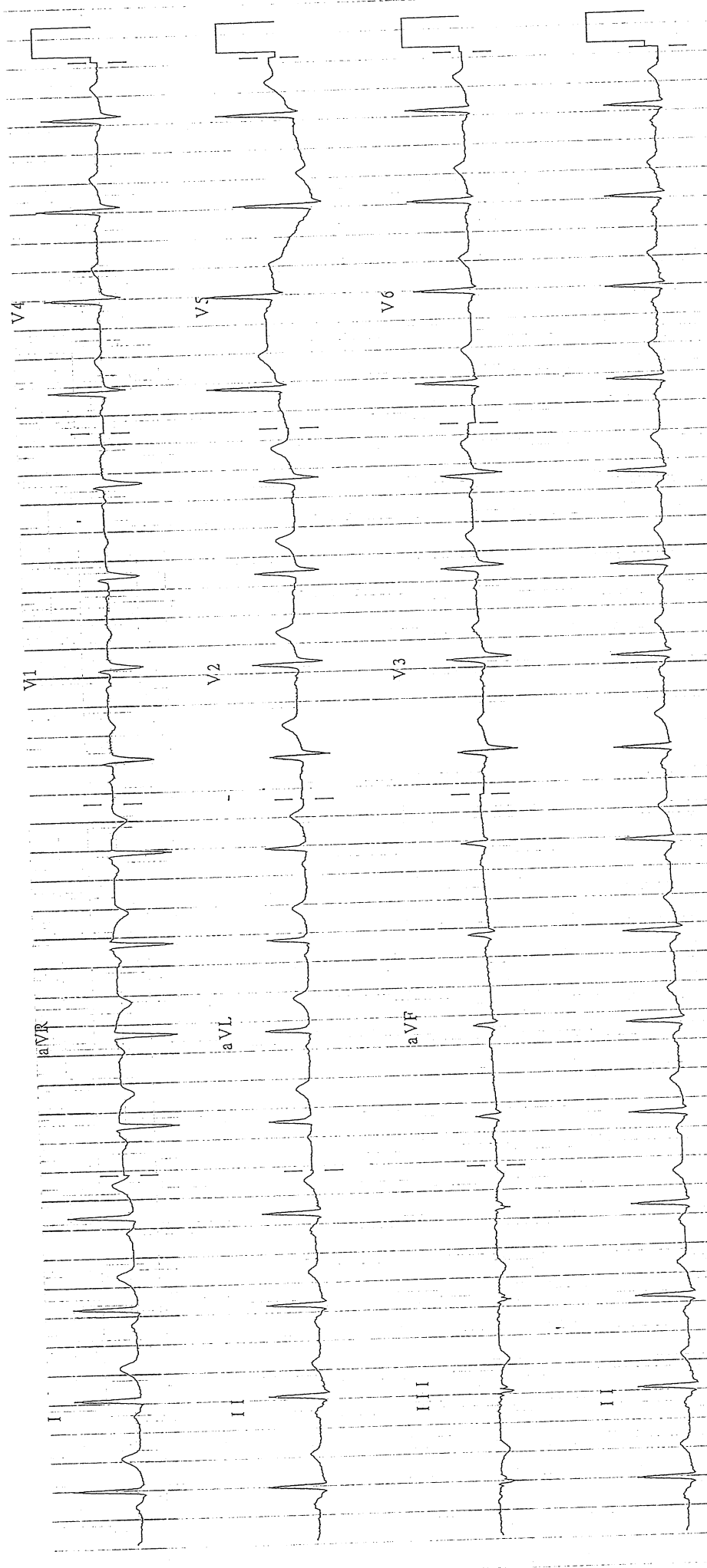
Struttura Semplice Dipartimentale
Centro Regionale di Riferimento
per l'Insufficienza Intestinale Cronica Benigna
Responsabile: Prof. Loris Pireni
Via Massarenti, 9 - 40132 Bologna
T. +39 051 636 3070 - F. +39 051 636 3070
pireni@anso.be.it

Azienda Ospedaliero - universitaria di Bologna
Policlínico S. Orsola-Malpighi
Via A. Moro, 15 - 40138 Bologna
T. +39 051 636 1111 - F. +39 051 636 1202
Cod. Fis. 02017010011

19/11/82
P.A. 120/85

TRANSURS PE 986h
TRACCIO NE LEVATI

65



25 mm/s 10 mm/mV 0.15 Hz 40 Hz 56650

Pomiglierino di Azeo

115012 40745893641

EOB

DVTGR682S596819B

W1206

Ricovero per cura del caso

Codice amministrativo

1

261115

REGIONE CAMPANIA
Dott. MAURO CARLO
A.S.L. NA 1 - Distretto 71
POMIGLIERINO DI AZEO
C.A.P. 81019

MEDICINA

CASA DI CURA "MELUCCIO"

UNITA' OPERATIVA DI MEDICINA

RESPONSABILE: Dr. GIUSEPPE CASTALDO

Collaboratori:

Dr. Romano M.

Dr. Oratino F.

MEDICHERIA
081 3290129

Alla cortese attenzione del collega MMG

Si dimette in data odierna Sig.D'Aveta Gabriella C/C2411/15 ricoverato in data 28/11/2015

Motivi del ricovero: Colica addominale

Ha praticato gli esami:

Esami ematochimici + PAP test + Tampone vaginale
ECG e consulenza cardiologica
Rx Torace AP LL
Consulenza ginecologica
Consulenza gastroenterologia
Diretta Addome
ECO Addome completo
TAC Addome con e senza mdc


- Diagnosi alla dimissione : Colica addominale ricorrente da coprostasi- Pregressa colectomia con anastomosi colo-colica LL- Iposideremia- Piastrinosi - Flebite ricorrente-

Terapia domiciliare: Flagyl 250cpr 1cpr3- Ranitidina 300 1cpr/die- Esomeprazolo 40 1cpr/die- Sideral Forte 2cpr/die- Tachidol 1cpr ogni 4 ore se necessario- Movicol buste 1bustax3-

Pomigliano D'Arco 03/12/2015

Gabriella d'Aveta

Dott. Castaldo G.
3387608696



ANNO
2015

NUMERO DI CARTELLA
002411

CODICE
150117

SCHEDA DIMISSIONE OSPEDALIERA

Regime di ricovero : ORDINARIO

DAY-HOSPITAL DAY-SURGERY

CodT

COGNOME e NOME D'AVETA GABRIELLA		CODICE FISCALE DVTGRL82S59G812B	
LUOGO DI NASCITA POMIGLIANO D'ARCO		063057	DATA DI NASCITA 19111982
LUOGO DI RESIDENZA POMIGLIANO D'ARCO		063057	INDIRIZZO VIA VITTORIO EMANUELE 56
CITTADINANZA (Italiana)		100	STATO CIVILE: CELIBE/NUBILE <input checked="" type="checkbox"/> CONIUGATO/A SEPARATO/A DIVORZIATO/A VEDOVO/A
REGIONE DI APPARTENENZA CAMPANIA		150	ASL 206
REPARTO DI AMMISSIONE MEDICINA		2600	DATA DI RICOVERO 28112015
PROVENIENZA DEL PAZIENTE: TIPO DI RICOVERO:		ONERE DELLA DEGENZA: SSN	
Proposta medico di base Programmato		TRAUMATISMI O INTOSSICAZIONI INFORTUNIO DI LAVORO VIOLENZA ALTRUI INCIDENTE DOMESTICO AUTO LESIONE/SUICIDIO INCIDENTE STRADALE	
PROBLEMI DIAGNOSI DI ACCETTAZIONE			

TRASFERIMENTI	DATA	REPARTO	DATA	REPARTO

GIORNATE DI DH	24. DATA DI DIMISSIONE 03122015	ORA DIMISSIONE 09:45	REPARTO DI DIMISSIONE MEDICINA	ASSISTENZA MINORI 14 ANNI <input type="checkbox"/>
MODALITA' DI DIMISSIONE Ordinario			ESPIANTO <input type="checkbox"/>	AUTOPSIA <input type="checkbox"/>

Solo per i NEONATI nati nell'Istituto

ETA' GESTAZIONALE SETTIMANE 0 PESO ALLA NASCITA Gr. 0

COGNOME E NOME DELLA MADRE

DIAGNOSI PRINCIPALE DI DIMISSIONE	ICD9-CM
ALTRO INTASAMENTO DELL'INTESTINO	56039
DIAGNOSI CONCOMITANTI / COMPLICANZE	78900
DOLORE ADDOMINALE DI SEDE NON SPECIFICATA	V453
PRESENZA POSTCHIRURGICA DI ANASTOMOSI O DERIVAZIONE INTESTINALE	7905
ALTRI VALORI ANORMALI NON SPECIFICI DEGLI ENZIMI DEL SIERO	20710
IPERTENSIONE CRONICA, SENZA MENZIONE DI REMISSIONE	9992
ALTRE COMPLICAZIONI VASCOLARI DI CURE MEDICHE, NON CLASSIFICATE ALTROVE	
6,00	

INTERVENTI/PROCEDURE	ICD9-CM
DATA INTERVENTO 8112015 ELETTROCARDIOGRAMMA	8952
8112015 VISITA GENERALE	897
8112015 VISITA GINECOLOGICA	8926
8112015 ALTRA RADIOGRAFIA DELL'ADDOME	8819
8112015 DIAGNOSTICA ECOGRAFICA ADDOMINALE E RETROPERITONEALE	8876
8112015 TOMOGRAFIA ASSIALE COMPUTERIZZATA (TAC) DELL'ADDOME	8801

FIRMA DEL PRIMARIO

FIRMA E MATRICOLA DEL MEDICO CHE DIMETTE



IOS s.r.l.
COPIA CONFORME ALL'ORIGINALE
COMPOSTA DA N. ... **65** FOGLI
Pomigliano d'Arco, li. ... **13/01/2016**

Il Direttore Sanitario
dott. Francesco Piemonte
